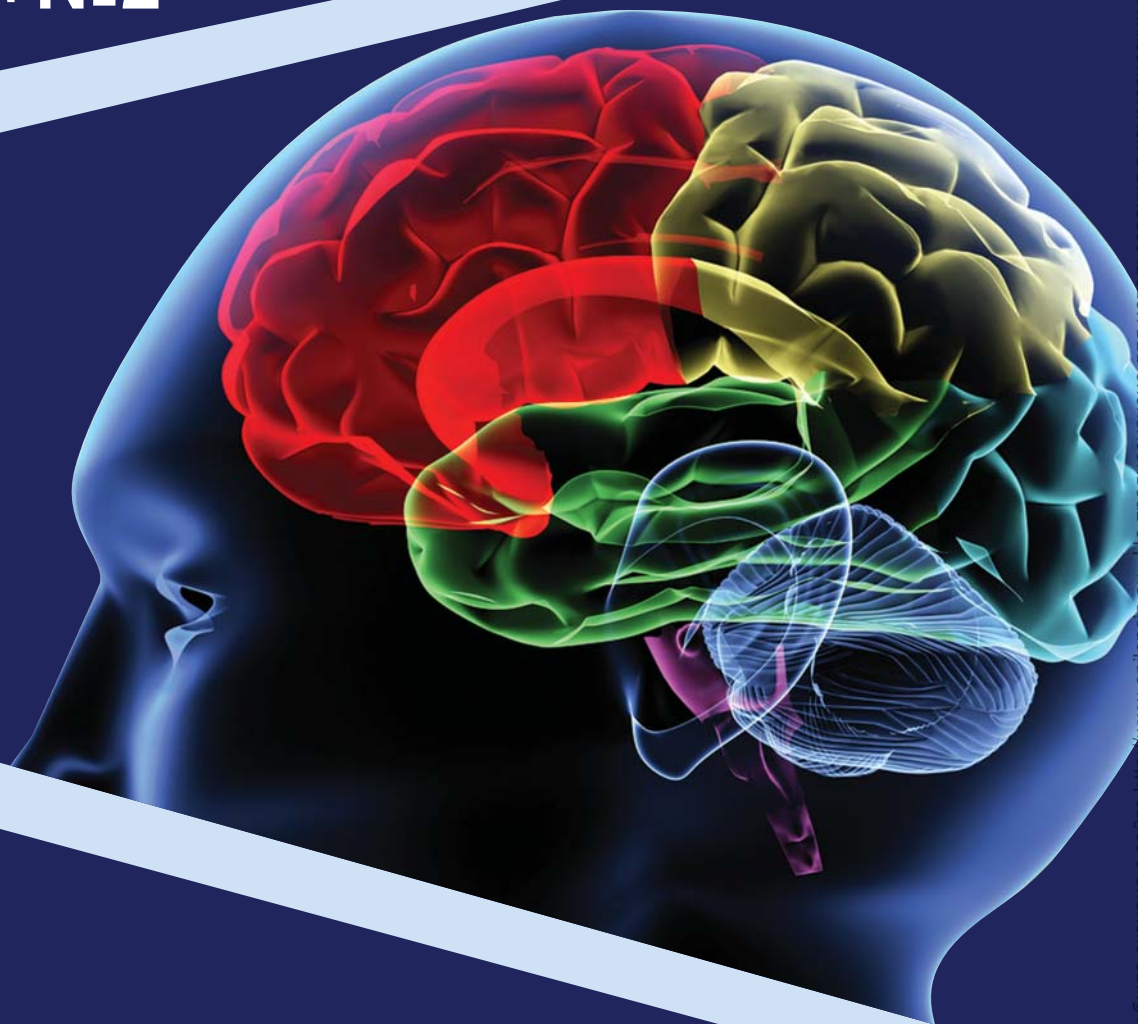


Проблемная комиссия «Эпилепсия. Пароксизмальные состояния» РАМН
и Министерство здравоохранения Российской Федерации

Российская Противозпилептическая Лига

ЭПИЛЕПСИЯ и пароксизмальные состояния

2012 Том 4 №2



Включен в перечень ведущих
рецензируемых журналов
и изданий ВАК

МУЛЬТИФОКАЛЬНАЯ ЭПИЛЕПСИЯ — ВЗГЛЯД СОВРЕМЕННОГО НЕЙРОФИЗИОЛОГА

Генералов В.О.¹, Авакян Г.Н.², Садыков Т.Р.¹, Казакова Ю.В.¹

¹ Центр внедрения передовых медицинских технологий «Планета Мед» (Москва)

² ГБОУ ВПО Российский национальный исследовательский медицинский университет им. Н.И. Пирогова Минздравсоцразвития России (Москва)

Резюме: в работе приводятся данные собственных обследований и анализ литературы по вопросу мультифокальной эпилепсии. Проведен анализ этиологии, клинических проявлений и прогностических факторов мультифокальной эпилепсии детского и взрослого возраста. Обнаружено, что в детском возрасте причинами мультифокальности являются эпилептические энцефалопатии, генетически обусловленные каналопатии и последствия перинатального повреждения головного мозга. У взрослых формирование мультифокальной эпилепсии обусловлено воздействием травматических, ишемических, токсических факторов и др. Вследствие этого во взрослом возрасте расположение источников эпилептической активности напрямую зависит от зоны повреждения: источник располагается перифокально зоне повреждения, в ее структуре или в медиобазальных височных зонах, которые наиболее чувствительны к диффузному повреждающему действию (токсическому и ишемическому). В детском возрасте расположение источников эпилептической активности чаще всего не обусловлено характером и областью воздействия повреждающего фактора. В детском возрасте мультифокальная эпилепсия, особенно являющаяся следствием текущего патологического процесса (эпилептической энцефалопатии, нейроинфекции), имеет крайне неблагоприятный прогноз, мультифокальная эпилепсия взрослого возраста напротив гораздо более успешно поддается медикаментозному лечению.

Ключевые слова: мультифокальная эпилепсия, эпилептические энцефалопатии, нелезиональная эпилепсия, лезиональная эпилепсия, видеоэнцефалографический мониторинг.

Введение

Мультифокальная эпилепсия — эпилепсия, характеризующаяся наличием на электроэнцефало-

грамме (ЭЭГ) нескольких источников эпилептической активности [5].

Исследованию механизмов формирования нескольких очагов эпилептической активности уже долгое время придается большое значение, в силу чего мультифокальной эпилепсии посвящено множество работ, в которых определялось как наличие этиологической и патогенетической взаимосвязи между несколькими очагами [11,15], так и их взаимная генерация с формированием так называемых «зеркальных очагов». Именно формирование зеркальных очагов долгое время считалось основным механизмом формирования мультифокальности на ЭЭГ. Предполагалось, что с течением времени первичный источник эпилептической активности приводит к нарушению электрогенеза гомолатеральных отделов противоположного полушария головного мозга за счет их постоянной «бомбардировки» патологической эпилептической активностью. В результате этого в противоположном полушарии головного мозга, по мнению исследователей, формировался независимый источник эпилептической активности. В качестве доказательств данной гипотезы приводились экспериментальные данные, в основном основанные на животных пенициллиновых и кобальтовых киндлинг-моделях. К сожалению, большинство данных исследований относятся к 60-70-м гг. XX в. и не подтверждены данными современных исследований [7,21,31].

В настоящее время развитие эпилептологии позволяет расширить представления о мультифокальной эпилепсии за счет широкого внедрения в практику новых исследовательских методик как функциональных, так и структурных. Среди них пролонгированный видеоэнцефалографический (ВЭЭГ) мониторинг занимает далеко не последнее место, так как именно результаты энцефалографического исследования позволяют говорить о унифокальности и мультифокальности эпилепсии.

В настоящее время известно, что мультифокальная эпилепсия может быть различной этиологии, характеризоваться различными вариантами клиниче-

ского течения, отражать как полиморфизм течения эпилепсии, так и проявляться одним видом приступов, иметь как неблагоприятный прогноз, так и сочетаться с быстрым выходом в клиническую ремиссию. Данный полиморфизм проявлений и переменность симптоматики заставляет более детально рассмотреть возрастные, этиологические, морфологические и патогенетические особенности мультифокальной эпилепсии, что особенно актуально в контексте интенсивного развития хирургических способов лечения эпилепсии.

Мультифокальная эпилепсия встречается как в детском, так и во взрослом возрасте и может быть проявлением как лезиональной, так и нелезиональной эпилепсии.

Мультифокальная эпилепсия детского возраста

Мультифокальная нелезиональная эпилепсия у детей. В тех случаях, когда мультифокальная эпилепсия детского возраста является вариантом нелезиональной эпилепсии, наиболее частыми причинами ее развития являются тяжелые дисметаболические синдромы и генетически обусловленные каналопатии. Примером дисметаболических синдромов, при которых на ЭЭГ регистрируется мультифокальная эпилептическая активность, являются дефицит орнитин транскарбамилазы, метиламониевая ацидемия, болезнь Шиндлера, цероидный липофусциноз 3-го типа, болезнь Гоше и др. К проявлениям каналопатий относят раннюю миоклоническую энцефалопатию, синдром Драве, криптогенные варианты злокачественной мигрирующей парциальной эпилепсии младенчества.

Большинство данных форм имеют возрастзависимое начало и дебютируют в младенческом и раннем детском возрасте. В случае эпилепсии, вызванной генетически обусловленными обменными нарушениями, основную симптоматику заболевания определяют нарушения психомоторного развития, соматические нарушения в виде нарушения функционирования внутренних органов (печени, почек, селезенки), мышечная слабость. В случае нелезиональной мультифокальной эпилепсии, вызванной генетически обусловленными каналопатиями, эпилептические приступы являются главным симптомом заболевания. Наиболее часто встречающимся вариантом приступов являются миоклонические, реже встречаются судорожные тонические и клонические приступы. При проведении МРТ головного мозга в большинстве случаев структурные изменения головного мозга имеют диффузный характер или даже отсутствуют. Мультифокальная эпилептическая активность в дебюте заболевания может не регистрироваться, а присоединяться позднее, замещая другие паттерны эпилептической активности: супрессивно-взрывной паттерн, диффузные вспышки полипик-волновых комплексов, медленных волн. В случае исходного нали-

чия на ЭЭГ гипсаритмии возможна ее трансформация в модифицированные варианты.

На наш взгляд, увеличение количества источников эпилептической активности при динамических энцефалографических записях является следствием прогрессирующего метаболического повреждения мозга.

В нашей практике максимальное количество источников эпилептической активности у пациента с нелезиональной мультифокальной эпилепсией составляло 7. У данного ребенка в возрасте 1,5 лет стали возникать билатеральные миоклонические подергивания в мышцах верхнего плечевого пояса, частота которых прогрессивно увеличивалась. Кроме этого, отмечался значительный регресс навыков. На МРТ головного мозга клинически значимые нарушения структуры головного выявлены не были. При проведении ВЭЭГ мониторинга у ребенка зарегистрировано 7 независимых источников эпилептической активности. Проведение дополнительных анализов не позволило выявить у ребенка причины эпилепсии. В процессе лечения ни один из применяемых противосудорожных препаратов не имел стойкого терапевтического эффекта.

В целом для большинства случаев мультифокальной нелезиональной эпилепсии детского возраста характерно:

1. Неблагоприятное клиническое течение;
2. Задержка и регресс психоречевого и моторного развития;
3. Резистентность к медикаментозному лечению.

Разумеется, не все варианты нелезиональной мультифокальной эпилепсии имеют столь неблагоприятное течение и прогноз. Так, при идиопатических фокальных формах эпилепсии также возможно наличие нескольких источников эпилептической активности. В частности, при роландической эпилепсии до 40% пациентов имеют 2 источника эпилептической активности, расположенных в гомологичных отделах обоих полушарий [23] (см. рис 1).

При доброкачественной затылочной эпилепсии у подавляющего большинства пациентов также регистрируется несколько источников эпилептической активности. Важно, что количество источников эпилептической активности при идиопатических фокальных эпилепсиях не влияет на прогноз заболевания: отмечается благоприятное течение, высокая чувствительность к лечению и хороший прогноз отмены противосудорожной терапии [23].

Мультифокальная лезиональная эпилепсия у детей. Помимо нелезиональных вариантов мультифокальной эпилепсии, в детском возрасте возможно формирование нескольких источников эпилептической активности при лезиональной эпилепсии, т.е. при наличии четкого структурного дефекта головного мозга, выявляемого при нейровизуализации, расположение которого достоверно соответствует области генерации эпилептической активности.

Одним из таких вариантов развития мультифо-

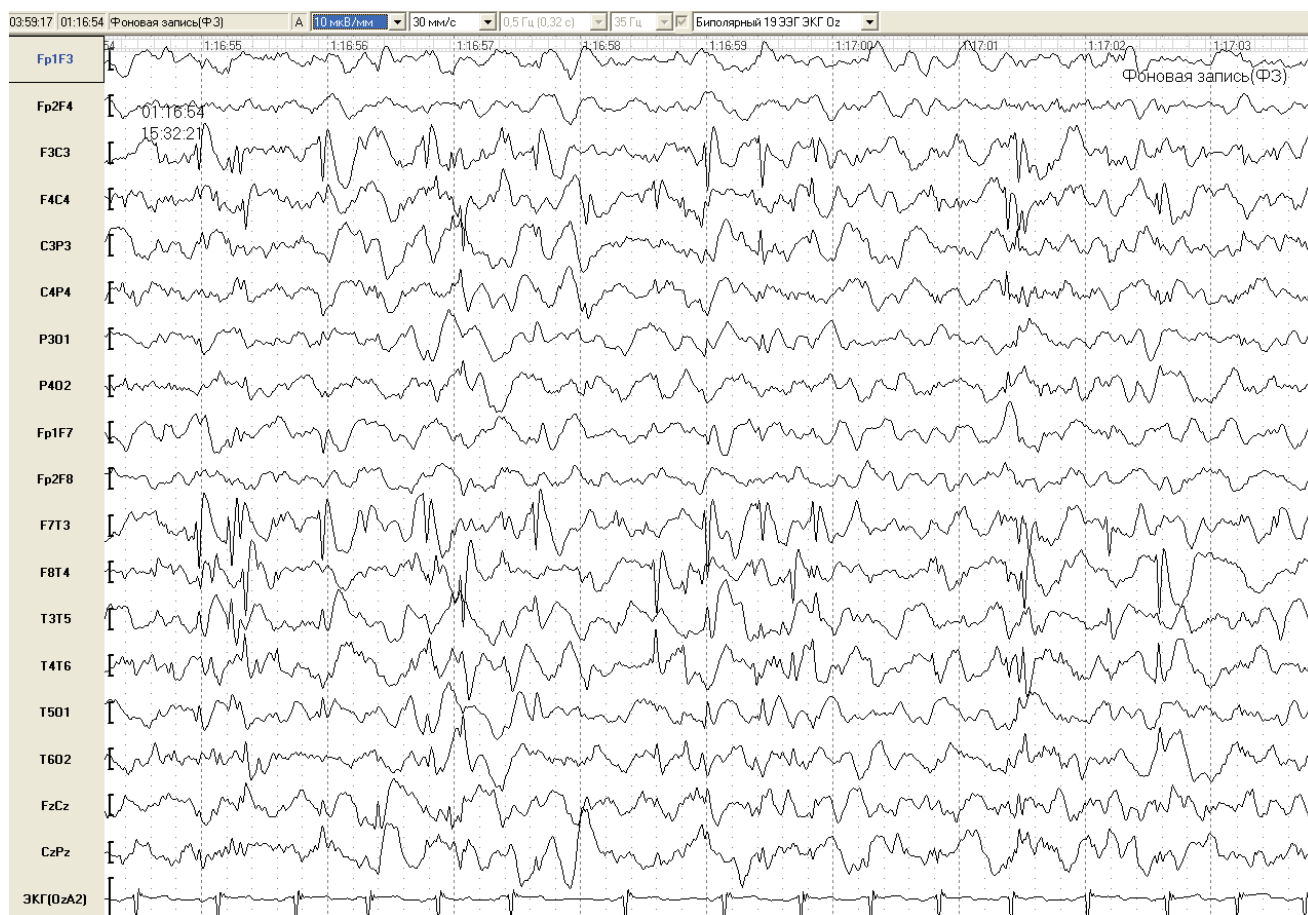


Рисунок 1. Пациент С. 7 лет. ВЭЭГ. В правой и левой центрально-средневисочной области регистрируются трехфазные комплексы острая-медленная волна («роландические комплексы»). Масштаб 30 мм/с, 10 мкВ/мм.

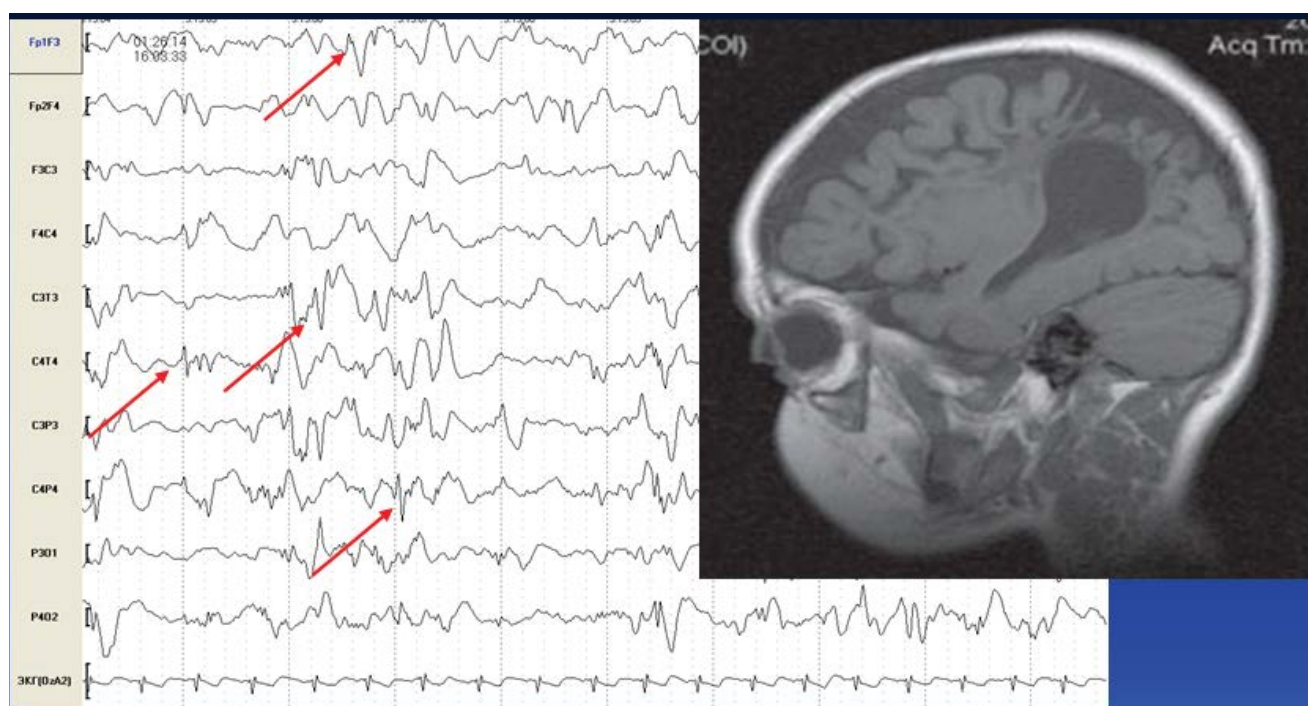


Рисунок 2. Пациент Р. 6 мес. ВЭЭГ, МРТ головного мозга. У ребенка на фоне ишемического повреждения головного мозга регистрируется epileптическая активность в левой лобной, левой центрально-теменной, правой центрально-височной, правой центрально-теменной областях. Масштаб ЭЭГ 30 мм/с, 10 мкВ/мм.

кальной эпилепсии является фокальная эпилепсия на фоне гипоксически-ишемического повреждения мозга, полученного перинатально. Так, наличие нескольких источников эпилептической активности регистрируется у 30-40% пациентов с данным вариантом эпилепсии [28].

При этом источники эпилептической активности могут находиться как одним, так и в разных полушариях головного мозга, как перифокально зоне ишемического повреждения, так и в отсутствие топической корреляции между расположением источника эпилептической активности и зоной структурного повреждения (см. рис. 2).

Другой причиной возникновения мультифокальной эпилепсии детского возраста является повреждение головного мозга в результате перинатального кровоизлияния. Наиболее часто мультифокальная эпилепсия возникает при обширных паренхиматозных кровоизлияниях, вовлекающих несколько долей головного мозга, особенно в случае повреждения лобных и височных долей. [6,17]. Основными механизмами эпилептогенеза в данном случае являются: накопление ионов железа в тканях мозга с последующим нарастанием перекисного окисления липидов [24], ухудшение глиального транспорта глутамата [26], уменьшение синтеза оксида азота к коре [15].

Помимо гипоксических и геморрагических агентов повреждения мозга фактором развития мультифокальной лезиональной эпилепсии могут являться инфекции центральной нервной системы. В нашей прак-

тике наиболее тяжелыми, с точки зрения эпилептогенности, были герпетические повреждения мозга. Максимальное количество источников эпилептической активности, обнаруженных у пациента, составляло 4. На момент обследования возраст ребенка составлял 1 год. В клинической картине у ребенка доминировали гемиклонические приступы, кроме этого регистрировались тонические и миоклонические приступы. На МРТ регистрировались множественные кисты в обоих полушариях головного мозга. При этом ни один из применяемых противосудорожных препаратов не имел стойкого терапевтического эффекта (см. рис. 3).

Врожденные дисгенезии мозга также могут являться причиной развития мультифокальной эпилепсии. Наиболее потенциально эпилептогенными дисгенезиями являются гемимегалэнцефалия, полимикририя, пахиририя, фокальные корковые дисплазии, туберозный склероз [1]. Последний особо интересен в контексте изучаемой темы в силу того, что каждый туберс может быть потенциальным источником эпилептической активности [32], что делает возможным хирургическое лечение данного варианта эпилепсии [12].

В целом для лезиональной височной эпилепсии детского возраста характерно:

1. Возникновение на фоне массивных повреждений головного мозга пренатального или перинатального периода;
2. Расположение источников эпилептической активности как перифокально зоне ишемическо-

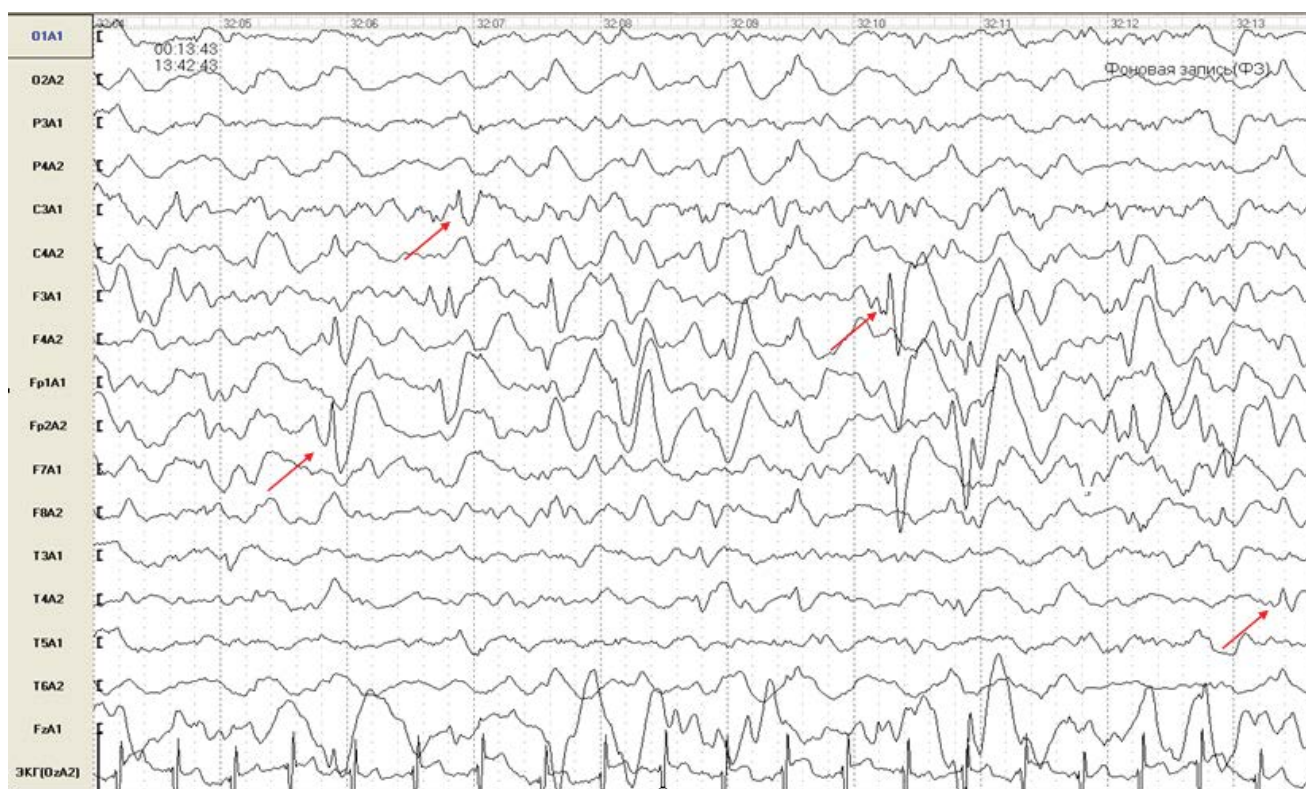


Рисунок 3. Пациент Р. 1 год. ВЭЭГ. На фоне диффузного замедления корковой ритмики регистрируется 4 источника эпилептической активности: в правой лобно-полюсной, правой височной, левой заднелобной, левой центральной области. Масштаб 30 мм/с, 30 мкВ/мм.

го повреждения, так и в отсутствие топической корреляции между расположением источника эпилептической активности и зоной структурного повреждения;

3. В ряде случаев возможно хирургическое лечение.

Мультифокальная эпилепсия взрослого возраста

Как и в детском возрасте, у взрослых пациентов с лезиональной и нелезиональной эпилепсией нередко выявляется более одного источника эпилептической активности, однако при этом этиология и патогенез развития мультифокальности имеют принципиальные различия.

Мультифокальная нелезиональная эпилепсия у взрослых. Во взрослом возрасте наиболее часто встречающимися формами мультифокальной нелезиональной эпилепсии являются эпилепсия на фоне хронической ишемии мозга (ХИМ) и эпилепсия, вызванная хроническим злоупотреблением алкоголем [2]. Нелезиональный характер данных форм эпилепсии подтверждается отсутствием макроструктурного повреждения головного мозга, топически коррелирующего с расположением источника эпилептической активности.

При мультифокальной алкогольной эпилепсии в подавляющем большинстве случаев регистрируются бигиппокампадные источники эпилептической активности. В нашем исследовании у 16% пациентов с алкогольной эпилепсией регистрировалось более одного источника эпилептической активности, причем все они располагались в проекции гиппокампа, т.е. эпилепсия у всех пациентов являлась бигиппокампадной.

Наличие нескольких источников эпилептической активности при алкогольной эпилепсии обусловлено высокой чувствительностью гиппокампов к токсическому влиянию этанола, при приеме которого отмечаются метаболические изменения в сегменте С3 гиппокампа. Хронический прием алкоголя в этих случаях способствует формированию эпилептических изменений в медиобазальных отделах височных долей по механизму киндлинга [29].

Следует заметить, что у 87,5% пациентов в нашей серии второй источник эпилептической активности регистрировался исключительно во время сна.

В нашем исследовании при применении препаратов 1 выбора для лечения фокальных форм эпилепсии в монотерапии у 92% пациентов отмечена клиническая ремиссия.

При исследовании эпилепсии, вызванной ХИМ, мультифокальная эпилептическая активность регистрировалась у 19,4% пациентов. У всех пациентов данной группы с несколькими источниками эпилептической активности на ЭЭГ эпилепсия являлась бигиппокампадной, что отражает неспецифичность ишемия-индуцированного эпилептогенеза [8]. Так, в

процессе развития ишемии мозговой ткани важное повреждающее значение имеют: токсическое воздействие на клетку избыточного накопления возбуждающих аминокислот (эксайтотоксичность), лавинообразное поступление в клетки ионов кальция, распад клеточных мембран, накопление свободных радикалов и продуктов перекисного окисления липидов, что приводит к функциональным изменениям в особо чувствительных к гипоксии и ишемии участках мозга с наименее развитым коллатеральным кровообращением — медиобазальных отделах мозга [25].

При мультифокальной эпилепсии, вызванной ХИМ, второй источник эпилептической активности у всех пациентов регистрировался исключительно во время сна, т.е. энцефалографические записи бодрствования не позволяли выявить мультифокальный характер эпилепсии.

Таким образом, для мультифокальной нелезиональной эпилепсии взрослого возраста характерно:

1. Диффузный характер повреждение головного мозга (ишемический или токсический агент);
2. Расположение источников эпилептической активности в проекции гиппокампов;
3. Низкая чувствительность ЭЭГ бодрствования: у подавляющего большинства пациентов все имеющиеся источники эпилептической активности выявляются во время сна;
4. Благоприятный прогноз медикаментозного лечения.

Мультифокальная лезиональная эпилепсия у взрослых пациентов. У взрослых причины развития мультифокальной лезиональной эпилепсии отличаются от таковых у детей, это обусловлено иной эпидемиологией взрослой эпилепсии.

Так, одной из наиболее часто встречающихся форм мультифокальной эпилепсии является посттравматическая эпилепсия, занимающая ведущее место в ряду вновь выявленной эпилепсии у взрослых, особенно у лиц молодого возраста мужского пола [13]. В нашей практике наличие нескольких источников эпилептической активности при эпилепсии, вызванной черепно-мозговой травмой (ЧМТ), отмечалось у 15% пациентов. В большинстве случаев мультифокальность являлась следствием наличия нескольких участков повреждения головного мозга как в результате повторных травматических воздействий (множественные удары по голове), так и по механизму удар–противоудар. Реже причиной наличия нескольких источников эпилептической активности являлись массивные, чаще всего, бифронтальные, ушибы головного мозга. Во всех этих случаях источник эпилептической активности располагается перифокально зоне травматического повреждения [2,3].

Помимо этого, при посттравматической эпилепсии возможен другой механизм формирования источников эпилептической активности – вторичное повреждение исходно интактного гиппокампа в ре-

зультате его травматического отека с последующим ишемическим повреждением, в т.ч. по механизму инцизурального вклинения. В этом случае, помимо источника эпилептической активности, перифокально зоне повреждения существует источник (или источники) в медиобазальных отделах височной доли. В этих случаях клиническая картина эпилепсии может определяться как расположением симптомогенной зоны эпилептического очага, так и проявляться характерными для медиобазальной височной эпилепсии приступами. В последнем случае характерен поздний дебют эпилептических приступов (от 2 лет после получения травмы и более) [2,3,4,10].

При клиническом дебюте эпилепсии в пожилом возрасте наиболее часто встречающимся вариантом мультифокальной лезиональной эпилепсии является постинсультная эпилепсия [20]. В этих случаях наличие нескольких источников эпилептической активности связано с повторными эпизодами острого нарушения мозгового кровообращения (ОНМК). В нашей практике мультифокальность на ЭЭГ регистрировалась у 9% пациентов с данным вариантом эпилепсии. В большинстве случаев источник эпилептической активности выявлялся в зоне кистозно-аноксических изменений или перифокально зоне ОНМК.

В некоторых случаях наличие на ЭЭГ нескольких источников эпилептической активности регистрируется в отсутствие множественного ишемического повреждения мозга. В частности, у одного и того же пациента эпилептическая активность может регистрироваться как в перифокальной ишемическому повреждению зоне, так и в зоне одного или обоих гиппокампов, топически отдаленных от зоны инфаркта мозга. Данная ситуация возникает в случае формирования постинсультной эпилепсии на фоне текущей хронической ишемией мозга. В этом случае можно говорить о сочетании лезиональной и нелезиональной фокальной эпилепсии. В клинической картине данных пациентов могут регистрироваться как приступы, кинематика которых обусловлена расположением зоны кистозно-аноксических изменений, так и приступы, характерные для медиобазальной височной эпилепсии.

При эпилепсии, вызванной новообразованиями головного мозга, также возможно наличие нескольких источников эпилептической активности. Наиболее частой причиной этого являются множественные глиомы, расположенные в обоих полушариях мозга [16]. В этих случаях источник эпилептической активности в большинстве случаев располагается в зоне глиомы [18].

Таким образом, для мультифокальной лезиональной эпилепсии взрослого возраста наиболее характерно:

1. Возникновение вследствие множественных повреждений головного мозга (множествен-

ные травматические повреждения, множественные глиомы мозга, повторные эпизоды ОНМК);

2. Расположение источника эпилептической активности в большинстве случаев перифокально зоне повреждения;
3. Сочетание лезиональных и нелезиональных механизмов формирования мультифокальности.

Мультифокальная эпилепсия и хирургическое лечение

В настоящее время с учетом развития хирургических методик лечения появилась необходимость изучения потенциальных перспектив хирургического лечения эпилепсии, в т.ч. ее мультифокальных форм. Несмотря на то, что в ряде случаев наличие нескольких источников эпилептической активности на ЭЭГ является противопоказанием для хирургического лечения, для окончательного решения о его перспективах необходима иктальная энцефалографическая запись самого приступа с целью выявления иктального очага [19].

Принципиально важная необходимость иктальной энцефалографической записи подтверждается тем фактом, что одной из причин неудачных исходов хирургического лечения эпилепсии, т.е. сохранения частоты эпилептических приступов на прежнем уровне или даже их учащения после проведения операции, является существование не обнаруженного и, как следствие, не удаленного источника эпилептической активности [27,30]. Для исключения подобных неудачных исходов хирургического лечения эпилепсии в протокол предоперационного лечения эпилепсии необходимо включение прологированного ВЭЭГ мониторинга с отменой противосудорожной терапии, так как при приеме противосудорожной терапии один или несколько источников эпилептической активности может быть частично подавлен и не обнаруживаться при скальповой ЭЭГ, что может создать неверное впечатление о унифокальности эпилепсии, что приведет к неудачному исходу хирургического лечения. Кроме этого, при предоперационном обследовании пациента с эпилепсией целесообразно проведение позитронно-эмиссионной томографии мозга и специальных режимов функциональной магнитно-резонансной томографии для исключения наличия дополнительных источников эпилептической активности, не обнаруженных при энцефалографических методиках [22].

Другой причиной обязательного проведения энцефалографической записи эпилептического приступа является необходимость выявления иктального источника эпилептической активности и выявления интритальных источников эпилептической активности, не проявляющихся клинически. Так, под нашим наблюдением находилась пациентка 17 лет, у которой с 8 лет регистрировались сенсорные приступы в виде появления перед глазами «бабочек». Приступы

возникали ежедневно, до 10 раз в день. На МРТ в правой затылочной области была выявлена фокальная корковая дисплазия. При проведении ВЭЭГ-мониторинга было выявлено 3 источника эпилептической активности: в проекции правого гиппокампа, левого гиппокампа и в правой затылочной области. Проводимое медикаментозное лечение не приводило к урежению приступов. В ННХЦ им. Н.И. Пирогова пациентке было проведено инвазивное энцефалографическое обследование, в результате которого было выявлено, что источником иктальной эпилептической активности является область фокальной корковой дисплазии. При хирургическом удалении данной области зарегистрирована клиническая ремиссия приступов.

В ряде случаев хирургическое лечение является основным и единственно возможным методом лечения, несмотря на наличие на ЭЭГ мультифокальности. Это относится к эпилепсии, вызванной массивными пороками развития одного из полушарий мозга, в частности гемимегалэнцефалии, когда в патологически развитом полушарии мозга регистрируется более одного источника эпилептической активности. При этом, если в противоположном полушарии головного мозга отсутствуют дополнительные источники эпилептической активности, хирургическое лечение является единственно возможным методом лечения [9].

Заключение

Таким образом, можно заключить, что механизмы развития мультифокальной эпилепсии отличаются во взрослом и детском возрасте. Так, в детском возрасте причинами мультифокальности являются эпилептические энцефалопатии, генетически обусловленные каналопатии и последствия перинатального повреждения головного мозга. Важно отметить, что в детском возрасте мультифокальная эпилепсия чаще всего является заболеванием функционально незрелого мозга. У взрослых формирование мультифокальной эпилепсии обусловлено воздействием на уже сформированный мозг травматических, ишемических, токсических факторов и др. Вследствие это-

го во взрослом возрасте расположение источников эпилептической активности напрямую зависит от зоны повреждения: источник располагается перифокально зоне повреждения, в ее структуре или в медиобазальных височных зонах, которые наиболее чувствительны к диффузному повреждающему действию (токсическому и ишемическому). В детском возрасте расположение источников эпилептической активности чаще всего не обусловлено характером и областью воздействия повреждающего фактора.

Прогноз лечения мультифокальной эпилепсии детского и взрослого возраста также различается. И если в детском возрасте мультифокальная эпилепсия, особенно являющаяся следствием текущего патологического процесса (эпилептической энцефалопатии, нейроинфекции), имеет крайне неблагоприятный прогноз, то мультифокальная эпилепсия взрослого возраста гораздо более успешно поддается медикаментозному лечению.

В целом, лечение мультифокальной эпилепсии требует дифференцированного подхода. В случае мультифокальной эпилепсии, вызванной текущей нейроинфекцией, кроме противосудорожных препаратов в лечение целесообразно включение антибиотиков, противовирусных препаратов, иммуноглобулинов. Наличие эпилепсии, вызванной пороками развития головного мозга, безусловно, требует рассмотрения перспектив хирургического лечения. Возникновение во взрослом возрасте эпилепсии, вызванной ХИМ, обосновывает включение в лечение в качестве дополнительной терапии препаратов, уменьшающих продолжающуюся ишемию мозга.

Таким образом, для определения клинической значимости мультифокальной эпилепсии необходимо учитывать не только сам факт наличия нескольких источников эпилептической активности, но и этиологию эпилепсии, и ее морфологическую основу.

В завершение следует сказать, что, на наш взгляд, развитие инструментальных методик позволит получить новые данные, углубляющие знания в таком малоприятном, но, к сожалению, широко распространенном среди пациентов с эпилепсией явлении, как мультифокальность.

Литература:

- Алиханов А.А., Петрухин А.С. Нейровизуализация при эпилепсии. М.: Ленем. 2001; с. 238.
- Генералов В.О. Эпилепсия и структурные повреждения мозга. Автореферат дисс. д.м.н. - М. - 2010.
- Мишнякова Л.П. Клинико-нейрофизиологические исследования и методы нейровизуализации при эпилепсии в раннем и отдаленном периодах тяжелой черепно-мозговой травмы. Автореф. дисс. канд. мед. наук. М. 2008.
- Федин А.И. Генералов В.О. Мишнякова Л.П. Клиника эпилепсии в раннем и отдаленном периодах черепно-мозговой травмы. Вестник РГМУ. 2007; 6: 30-35.
- Blume W.T. Clinical and electroencephalographic correlates of the multiple independent spike foci pattern in children. Ann Neurol. 1978; 4 (6): 541-7.
- Brouwer A.J., Groenendaal F., Koopman C. et al. Intracranial hemorrhage in full-term newborns: a hospital-based cohort study. Neuroradiology. 2010; 52 (6): 567-76.
- Chepurnov S.A., Chernov Y.V., Chepurnova N.E et al. New synaptic contacts in a mirror epileptic focus of the rabbit amygdale. Nauchnye Doki Vyssh Shkoly Biol Nauki. 1977; 11: 78-85.
- Croucher M.J., Bradford H.F. NMDA receptor blockade inhibits glutamate-induced kindling of the rat amygdale. Brain Res. 1990; 506: 349-352.
- Di Rocco C., Battaglia D., Pietrini D. et al. Hemimegalencephaly: clinical implications and surgical treatment. Childs Nerv Syst. 2006 Aug.; 22 (8): 852-66.
- Diaz-Arrastia R., Agostini M.A., Frol A.B. et al. Neurophysiologic and neuroradiologic features of intractable epilepsy after

- traumatic brain injury in adults. Arch Neurol. 2000; 57: 1611-1616.
11. Dragic S., Pavlovic V. Penicillin epilepsy in rats. Acta Medica Medianae. 2004; 43 (4): 19-23.
 12. Evans L.T., Morse R., Roberts D.W. Epilepsy surgery in tuberous sclerosis: a review. Neurosurg Focus. 2012 Mar.; 32 (3): p. 5.
 13. Frey L.C. Epidemiology of posttraumatic epilepsy: a critical review. Epilepsia. 2003; 44: 10-17.
 14. Jiruška P, Prokš J, Otáhal J. et al. Motor correlates of models of secondary bilateral synchrony and multiple epileptic foci. Seizure. 2007; 16 (7): 627-635.
 15. Kabuto H., Yokoi I., Habu H. et al. Reduction in nitric oxide synthase activity with development of an epileptogenic focus induced by ferric chloride in the rat brain. Epilepsy Res. 1996; 25: 65-68.
 16. Kawasaki M., Hernandez-Fustes O.J., Machado S. et al. Epilepsy and cerebral tumor. Rev Neurol. 1999 Jun.; 28 (11): 1047-1049.
 17. Krocicka S., Skowronek-Bała B., Zajac A. Causes of symptomatic epilepsy in two first years of life children hospitalized in 2006-2007 years. Przegl Lek. 2008; 65 (11): 745-50.
 18. Liigant A., Haldre S., Oun A. et al. Seizure disorders in patients with brain tumors. Eur. Neurol. 2001; 45 (1): P.46-51.
 19. Lüders H., Comair Y.G. Epilepsy surgery. Lippincott Williams & Wilkins. 2001; p.1060.
 20. Martinez-Garcia F.A., Villaverde R., Salmeron P., Morales A., Molto J.M., Fernandez-Barreiro A. Late onset epileptic crisis and cerebrovascular disease. Neurol. 1998 Oct.; 27 (158): 671-675.
 21. Mutani R., Bergamini L., Fariello R. et al. Bilateral synchrony of epileptic discharge associated with chronic asymmetrical cortical foci. Electroencephalography and Clinical Neurophysiology. 1973 January; 34 (1): 53-59.
 22. Noachtar S, Rémi J. Epilepsy surgery. Nervenarzt. 2012 Feb.; 83 (2): 209-12.
 23. Panayiotopoulos C.P. A clinical guide to epileptic syndromes and their treatment. Springer. 2007; p. 620.
 24. Singh R., Pathak D.N. Lipid peroxidation and glutathione peroxidase, glutathione reductase, superoxide dismutase, catalase, and glucose-6-phosphate dehydrogenase activities in FeCl₃-induced epileptogenic foci in the rat brain. Epilepsia. 1990; 31: 15-26.
 25. Sun D.A., Sombati S., DeLorenzo R.J. Glutamate Injury-Induced Epileptogenesis in Hippocampal. Neurons Stroke. 2001; 32: 2344.
 26. Ueda Y., Willmore L.J. Sequential changes in glutamate transporter protein levels during Fe(3+)-induced epileptogenesis. Epilepsy Res. 2000; 39: 201-209.
 27. Vale F.L., Pollock G., Benbadis S.R. Failed epilepsy surgery for mesial temporal lobe sclerosis: a review of the pathophysiology. Neurosurg Focus. 2012 Mar.; 32 (3): E9.
 28. Van Bogaert P. Epilepsy and perinatal anoxia-ischemia. Rev Med Brux. 1999 Jun.; 20 (3): 172.
 29. Veatch L.M., Gonzalez L.P. Chronic ethanol retards kindling of hippocampal area CA3. Neuroreport. 1997; 8 (8): 1903-1906.
 30. Wiebe S. Epilepsy. Outcome patterns in epilepsy surgery--the long-term view. Nat Rev Neurol. 2012; 8 (3): 123-4.
 31. Wilder B.J., Morrell F. Analysis of single cell activity in the mirror focus of the frog. Electroencephalogr Clin Neurophysiol. 1967 Jul.; 23 (1): 84.
 32. Yates J.R., Maclean C., Higgins J.N. et al. The tuberous sclerosis 2000 study: presentation, initial assessments and implications for diagnosis and management. Arch Dis Child. 2011 Nov.; 96 (11): 1020-5.

MULTIFOCAL EPILEPSY – VIEW OF MODERN NEUROPHYSIOLOGIST

Generalov V.O.¹, Avakyan G.N.², Sadykov T.R.¹, Kazakova Yu.V.¹

¹ Center of introduction of advanced medical technologies “Planeta Med” (Moscow)

² GBOU VPO Russian National Investigational Medical University” named after N.I. Pirogov, Ministry of Health and Social Development of the Russian Federation (Moscow)

Abstract: data of own examinations and literature analysis regarding multifocal epilepsy are presented in the article. The analysis of etiology, clinical implications and prognostic factors of multifocal epilepsy of children and adults was done. It was discovered that the reasons of multifocal epilepsy in children are epileptic encephalopathies, genetic canalopathies and consequences of perinatal brain lesions. Formation of multifocal epilepsy in adults is associated with traumatic, ischemic and toxic factors, etc. Localization of epileptic sources is directly associated with zone of lesion: the source is located perifocally to zone of lesion in the structure or mediobasal temporal zones, that are more sensitive to diffusive effect of lesion (toxic and ischemic). More often localization of sources of epileptic activities in children is not associated with lesion character and zone. Multifocal epilepsy in children has very unfavorable prognosis, especially if caused by current pathological process (epileptic encephalopathy, neuroinfection). And on the contrary, multifocal epilepsy in adults is more successfully treated.

Key words: multifocal epilepsy, epileptic encephalopathy, nonlesional epilepsy, lesional epilepsy, videoencephalographic monitoring